



Cervicale kanaalstenose

Poli Neurochirurgie

Locatie Purmerend/Volendam

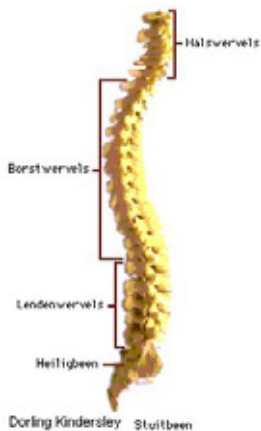
Uw specialist heeft bij u een cervicale kanaalstenose vastgesteld. Wij vertellen u in deze brochure meer over deze diagnose en geven uitleg over de mogelijke chirurgische behandeling.

Wat is een cervicale kanaalstenose?

Een cervicale kanaalstenose is een vernauwing in het halswervelkanaal. Cervicaal betekent 'tot de hals of nek behorend' en stenose betekent 'vernauwing'.

De vernauwing kan al bij de geboorte in aanleg aanwezig zijn en als gevolg van slijtage (botaangroei/haakvorming) toenemen. Hierdoor kan het ruggenmerg, de zenuwwortels en de bloedtoevoer in de verdrinking raken. Omdat het om een langzame toename gaat van de vernauwing (en deze tijd nodig heeft), komt deze aandoening vooral bij oudere mensen voor.

Hoe is de wervelkolom gebouwd?



De wervelkolom bestaat uit zeven halswervels (C 1 t/m C7), twaalf borstwervels (Th1 t/m Th12), vijf lendenwervels (L1 t/m L5), en helemaal onder in de rug komt het heiligbeen met het staartbeentje. 'C' staat voor cervicaal, 'Th' voor thoracaal en 'L' voor lumbaal.

Tussen de eerste en de tweede halswervel bevindt zich geen tussenwervelschijf. Tussen de twee opeenvolgende wervels zit een tussenwervelschijf (discus genoemd). De wervels en tussenwervelschijven zijn vergroeid en zitten vast aan elkaar met elastische banden/ligamenten.

Een wervel heeft een wervellichaam en een wervelboog met drie uitsteeksels. Alle wervellichamen boven elkaar vormen een soort tunnel, het wervelkanaal, waar het ruggenmerg doorheenloopt. Ter hoogte van elke wervel verlaat aan de linker- en rechterkant een zenuwwortel door een kanaaltje het ruggenmergskanaal. Het ruggenmerg loopt tot ongeveer de tweede lendenwervel.

Waar heeft u last van bij een cervicale kanaalstenose?

Bij een vernauwing van het halswervelkanaal kunt u uiteenlopende klachten hebben. Een typische klacht is het slingerend lopen.

U heeft moeite om de bewegingen van uw benen onder controle te houden. U loopt houterig en wij noemen dat ook spastisch. Het gevoel kan verminderd zijn en u kunt minder kracht in uw benen hebben. Het krachtsverlies in uw benen is van spastische aard, dat wil zeggen dat uw beenspieren niet ontspannen zijn maar juist stijf aanvoelen. Het lijkt alsof uw voeten aan de grond blijven kleven. Het gevoel is vooral verminderd aan de voeten. Het lijkt alsof u op watten loopt/sokken aan heeft. Ook kan de blaasfunctie gestoord zijn (incontinentie voor urine).

Soms kunnen electricerende stroomstoten door het lichaam optreden bij het buigen van de nek. Dit is zeker een teken dat het ruggenmerg bekneld zit. Ook kunnen deze klachten van stijfgevoel, krachtverminderingen, en gevoelstoornissen in de armen optreden. Indien het een vernauwing is van het ruggenmergkanaal en de kanaaltjes waar de zenuwen het halswervelkanaal verlaten, dan merkt u dit door een schietende electricerende pijn in de armen. Vaak wordt ook een tintelend gevoel waargenomen in de armen. De klachten in de armen kunnen verergeren door bewegingen van de nek.

De verschijnselen van een cervicale kanaalstenose kunnen erg lijken op die van de nekhernia. Beide aandoeningen kunnen leiden tot een beknelling van het ruggenmerg en de zenuwen.

Over het algemeen ontstaat bij een stenose meer een beknelling van het ruggenmerg en bij een nekhernia meer die van de zenuwen. Een ander verschil is dat bij een stenose de klachten langzaam optreden. Het is natuurlijk ook mogelijk dat een nekhernia een vernauwing veroorzaakt en het ruggenmerg beschadigt.

Hoe ontstaat een cervicale kanaalstenose?

Sommige mensen hebben van nature al een nauw ruggenmergkanaal. Door botaangroei aan de wervels en verdikking van de banden die de wervels bij elkaar houden en ook het gele band, kan een vernauwing ontstaan waardoor het ruggenmerg in de verdrukking komt.

De slijtage/botaangroei kan ook de openingen vernauwen waar de zenuwwortels uit het wervelkanaal komen. Dit kan zich afspelen op een niveau bijvoorbeeld C4/C5, maar over het algemeen is er een vernauwing over meerdere niveau's tussen C2-Th1.

Behalve de goedaardige benige vernauwing zijn ook de ligamenten verdikt.

Hierdoor wordt de ruimte voor het ruggenmerg en de zenuwwortels verder verkleind. Behalve de mate van slijtage bepaalt ook de breedte van het kanaal hoeveel ruimte er overblijft. Deze verschilt zoals hierboven al vermeld werd.

Het lijkt voor de hand te liggen dat de druk op het ruggenmerg de boosdoener is, maar er zijn ook theorieën dat het dichtdrukken van voedende bloedvaten de beschadiging aan het ruggenmerg veroorzaakt. Beschadiging van het ruggenmerg heet myelopathie (myelum = ruggenmerg en pathie = ziekte).

Andere minder voorkomende oorzaken van vernauwing van het halswervelkanaal zijn reuma, aangeboren afwijkingen van de wervels of een letsel van de halswervels.

Hoe weet de arts dat u een cervicale kanaalstenose heeft?

De klachten van een cervicale kanaalstenose lijken erg op die van een nek-hernia, omdat beide aandoeningen kunnen leiden tot beknelling van het ruggenmerg en de zenuwwortels.

De ziektegeschiedenis en het neurologisch onderzoek zijn erg belangrijk en geven vaak al aan of het een cervicale kanaalstenose is of een nekhernia.

De normale röntgenfoto van de halswervelkolom laat over het algemeen de slijtage zien en de botrichels/haakvormingen en doen een stenose slechts vermoeden.

De diagnose van een stenose kan met een röntgenfoto niet worden gesteld. Wel krijgen wij belangrijke informatie over de stand van de halswervelkolom en de botstructuren. Ook kan een abnormale beweeglijkheid worden vastgesteld.

Voor de diagnose is een MRI-scan van de halswervelkolom nodig. Met behulp van een magnetisch veld wordt een foto gemaakt van de wervelkolom. Op deze scan kan het ruggenmerg en de ruimte eromheen gezien worden. Normaal is er een ruimte rond het ruggenmerg. Deze ruimte bestaat uit een dun laagje hersenvocht. Bij een ernstige stenose is er geen ruimte meer en de slijtage (de botrichels) kunnen zelfs het ruggenmerg indeuken. Ook kan de radioloog vaststellen of er een beschadiging is van het ruggenmerg als gevolg van de beknelling (myelopathie). Deze beschadiging is te zien als een witte vlek in het ruggenmerg op de MRI. Een andere techniek waarmee de botveranderingen aan de wervels zichtbaar worden, is de CT-scan. Vooral wanneer via een ruggenprik contrastmiddel wordt ingespoten, zijn het ruggenmerg en de zenuwen goed te herkennen. Voor het vaststellen van de kanaalstenose geven wij de voorkeur aan een MRI-scan.

Hoe wordt een cervicale kanaalstenose behandeld?

Zolang uw ziektebeeld stabiel blijft zal de arts over het algemeen geen operatie adviseren. De chirurg zal echter wel opereren wanneer uw klachten toenemen en op de MRI-scans naast een duidelijke beknelling ook tekenen van een myelopathie (beschadiging van het ruggenmerg) te zien zijn. Of wanneer u een acute verergering van uw klachten heeft. Om meer ruimte in het wervelkanaal te maken, verwijdert de chirurg de wervelbogen met doornuitsteeksel en de verdikte ligamenten (gele band) die van achteren op het ruggenmerg drukken. De operatie gebeurt via de achterkant van uw hals.

Tijdens de operatie ligt u op uw buik en is het hoofd in een klem vastgezet zodat het stabiel in een gebogen houding geplaatst kan worden. De plaatsbepaling gaat door middel van doorlichting en de chirurg maakt ter hoogte van de vernauwing een overlangse snede midden op uw nek. Over het algemeen gebeurt dit over verschillende niveau's, vanaf C2 tot en met C7. Om bij de bogen te komen, schuift de chirurg de nekspieren af van de doornuitsteeksels en de bogen. Nadat de betreffende wervelbogen en de verdikte ligamenten verwijderd zijn, hecht hij de afgeschoven nekspieren weer aan elkaar. Dit biedt voldoende bescherming aan het ruggenmerg. Er wordt vrijwel altijd een drain achtergelaten die op de eerste dag na de operatie verwijderd wordt.

Wat gebeurt er na de operatie?

Na de operatie heeft u wondpijn. Deze zakt na enkele dagen af. Veel patienten merken onmiddellijk na de operatie al verbetering: de stijfheid neemt af en de kracht neemt toe. Ook verbetert het dove gevoel in handen en voeten. Er zijn ook patienten die berichten dat ze het gevoel hebben dat de 'doorbloeding' weer toenomen is in armen en benen. Dit is een verbetering van het gevoel. Uw klachten kunnen nog verder verbeteren, maar helaas is dit niet bij iedereen het geval. Gewoonlijk mag u al één dag na de operatie uit bed om het gevaar van trombose in de benen te verminderen. De meeste patiënten gaan de dag na de operatie naar huis. Revalidatie/fysiotherapie is alleen nodig wanneer u nog ernstige loopstoornissen heeft.

Welke resultaten heeft de operatie?

Uw operatie is geslaagd als de verergering van het ziektebeeld stopt!

Bij veel patiënten verminderen de klachten, maar er zijn ook patiënten bij wie de klachten na de ingreep niet veranderen. Bij sommigen blijft het ziektebeeld verslechteren. Bij die gevallen die niet verbeteren/verslechteren is de verstoring van de bloedvoorziening van het ruggenmerg mogelijk de oorzaak van de klachten. Hier heeft de operatie dus geen effect op. Het is niet mogelijk om te voorspellen of u bij de groep hoort die niet verbetert.

Wat zijn de risico's bij een operatie voor cervicale kanaalstenose?

Zoals bij iedere operatie zijn er ook aan de operatie voor een halswervelkanaalstenose risico's verbonden. De kans dat die optreden zijn echter zeer gering. Het ziektebeeld komt veel voor en de operatie behoort tot de 'routine-operaties'. Een ontsteking van de operatiewond of een nabloeding in het operatiegebied kan een enkele keer voorkomen. Nog veel veel zeldzamer, maar wel ernstiger, is een beschadiging van het ruggenmerg.

Wilt u meer informatie?

U kunt meer over de cervicale kanaalstenose lezen op de website van de Nederlandse Vereniging van Neurochirurgen (NVDN): www.nvdn.org onder patiënteninformatie, cervicale kanaalstenose of vernauwing in de hals.

Locatie Enkhuizen

Molenweg 9b
1601 SR Enkhuizen
T. 0228 312 345

Locatie Hoorn

Maelsonstraat 3
1624 NP Hoorn
T. 0229 257 257

Locatie Purmerend

Waterlandlaan 250
1441 RN Purmerend
T. 0299 457 457

Locatie Volendam

Heideweg 1b
1132 DA Volendam
T. 0229 257 500

Postbus 600, 1620 AR Hoorn

www.dijklander.nl
info@dijklander.nl



WLZ-18989-NL 10 december 2020